Enfoque del síndrome meníngeo: más allá de una meningitis

Edwing Franco Dáger
Residente de Neurología clínica, Universidad de Antioquia

Las meninges (del griego *meninx* –μνιγγα- que significa membrana) son cubiertas de tejido conectivo que recubren la superficie externa de sistema nervioso central (encéfalo y médula espinal), conformada de tres capas definidas: duramadre, aracnoides y piamadre (estas dos últimas conocidas como leptomeninges). La duramadre (o paquimeninge) es la capa más externa de las meninges adosada al hueso e histológicamente constituida por tejido conectivo denso que le confiere resistencia y protección de las estructuras nerviosas, mientras que las leptomeninges están constituidas de tejido conectivo laxo muy vascularizadas. Las principales funciones de las meninges son: aislamiento y protección ante noxas que penetren al encéfalo o la médula espinal (sangre, microorganismos, cuerpos extraños, etc.), circulación del líquido cefalorraquídeo (a través de espacios o cisternas formadas por la aracnoides) y nutrición (a través de los vasos piales)[1].

Reseña histórica de las meninges y síndrome meníngeo

Herófilo de Cacedonia (siglo IV a.C.) comenzó a realizar descripciones de unas capas que recubren el cerebro a partir de disecciones de cadáveres; Hipócrates de Cos describe las complicaciones neurológicas de la meningitis. Descripciones anatómicas similares han sido efectuadas

por Galeno (siglo I d.C.) y Vesalio (siglo XVI). Massa (1536) hace la primera caracterización del líquido cefalorraquídeo (LCR). Bassius (1666) y Vieussens (1690) denominaron cada una de las capas meníngeas. Pacchionni (1729) descubre las funciones reabsortivas de las vellosidades aracnoideas y describe las características del LCR. Viesseaux (1805) realiza la primera descripción clínica de la meningococcemia con meningitis, la cual denominó *"la fiebre purpúrica maligna".* Magendie (1822) detalla los espacios y cisternas subaracnoideas y postula el mecanismo de circulación el LCR. Los médicos Vladimir Kernig en Rusia (1844) y Joseph Brudzinski en Polonia (1909) publican las descripciones de sus signos clínicos [2].

Durante la última década del siglo XIX se efectuaron avances en la etiopatogenia de los cuadros infecciosos de las meninges: Fraenkel descubre el neumococo (1886); Weichselbaum, el meningococo (1887) y Pfeiffer, el *Haemophillus influenzae* (1892*).* Quincke (1890) realizó por primera vez la punción lumbar y Heubner (1896) aisló el primer microorganismo del LCR (meningococo) de una persona viva [1,3,4].

Definiciones[4-10]

Síndrome meníngeo. Conjunto de signos y síntomas manifestados por la inflamación o irritación de las meninges, ante la presencia de cuerpos extraños, procesos locales o sistémicos.

Meningismo. Presencia de signos de irritación meníngea en ausencia de un proceso inflamatorio del sistema nervioso, por ejemplo, absceso retrofaríngeo, absceso del vértice pulmonar, etc.

Meningitis. Síndrome febril acompañado de cefalea y signos de irritación meníngea con inflamación del espacio subaracnoideo evidenciado por pleocitosis del LCR. Puede ser de etiología infecciosa, inflamatoria o neoplásica.

Encefalitis. Inflamación difusa del encéfalo, que se manifiesta con alteración de la conciencia, convulsiones o coma.

Meningoencefalitis. Inflamación de las meninges y del encéfalo, clínicamente manifestado por alteración del estado de conciencia, signos meníngeos y convulsiones.

Paquimeningitis. Se refiere a la inflamación de la duramadre. Puede ser de origen infeccioso (tuberculosis), inflamatorio (sarcoidosis), idiopático, entre otros.

Leptomeningitis. Se refiere a la inflamación de las leptomeninges (aracnoides y piamadre). Los procesos infecciosos agudos suelen afectar las leptomeninges; en términos generales cuando se habla de "meningitis" de cualquier etiología, suelen estar comprometidas las leptomeninges.

Fisiopatología

Cualquier sustancia diferente al LCR que entre en contacto con las meninges puede producir síndrome meníngeo, tales como sangre, exudados inflamatorios, infiltración neoplásica, etc. La respuesta inflamatoria provoca un reflejo protector para evitar el estiramiento de las raíces nerviosas irritadas e hipersensibles, eso explica por qué los pacientes se mantienen con el cuello extendido y los muslos flexionados (actitud en gatillo de fusil). Los signos meníngeos aparecen por el estiramiento pasivo de las raíces nerviosas [11].

En el caso de las etiologías infecciosas, el mecanismo de entrada es por vía ascendente (ingreso a través de mucosas como meningococo y neumococo, migración a través de fibras nerviosas como el herpesvirus), hematógena (diseminación de un foco infeccioso, por ejemplo neumonía) o por continuidad (sinusitis u otitis media complicadas) [4,6,8,10].

La presencia de sangre en LCR puede ser secundaria a trauma, ruptura de aneurisma o por coagulopatía [12]. La infiltración tumoral, dada por extravasación de las células tumorales, causa un proceso inflamatorio meningeo y estas penetran al LCR, las cuales pueden ser vistas a través del microscopio [13].

Historia clínica

La clave para determinar la etiología de un síndrome meníngeo está en los datos aportados en la historia clínica.

El principal motivo de consulta de estos pacientes es la cefalea, cervicalgia o cervicodorsalgia, asociado o no a síntomas constitucionales o sistémicos (tabla 1). Es importante dejar claro desde el principio el tiempo de evolución del cuadro clínico: si es de presentación hiperaguda (cefalea con máxima intensidad en pocos segundos o minutos), la sospecha será una hemorragia subaracnoidea por ruptura de aneurisma; si la evolución es aguda (24 horas a cuatro semanas) hay que sospechar etiología infecciosa (por ejemplo, infecciones bacterianas o virales del sistema nervioso) o inflamatoria, siendo la presentación mucho más

temprana en infecciones bacterianas (menos de siete días); los cuadros crónicos (más de cuatro semanas) no suelen producir signos meníngeos (por ejemplo, meningitis tuberculosa, neurosífilis) [7,8,10-12,14,15], por lo cual se escapa de los objetivos de aprendizaje de este capítulo.

Siempre se debe averiguar acerca de síntomas constitucionales y sistémicos como pérdida de peso, fiebre, adenopatías, adinamia (sugestivo de infección por VIH, causas autoinmunes o neoplasias); síntomas respiratorios, gastrointestinales, urinarios y cutáneos nos orientan a cuadros infecciosos (generalmente virales o bacterianos). Dentro de los síntomas neurológicos indagar por convulsiones, alteraciones de la conciencia (encefalitis herpética, hemorragia subaracnoidea), cambios neuropsiquiátricos (encefalitis herpética, neoplasias), signos de hipertensión intracraneal (criptococosis, absceso intracerebral), diplopía (hemorragia subaracnoidea), focalización neurológica (neumococo, absceso cerebral, metástasis intracraneal); en niños y lactantes, los principales motivos de consulta son fiebre de origen desconocido, convulsiones, irritabilidad, rechazo a la vía oral, hipoactividad, y fontanelas abombadas (generalmente son de etiología infecciosa) [6,8,10,12,13].

La búsqueda de antecedentes y factores de riesgo nos ayudan a aproximarnos a la causa del síndrome meníngeo. Infecciones respiratorias recientes, sinusitis, otitis, fracturas de base de cráneo, fístulas de LCR, asplénicos y alcoholismo nos deben hacer pensar en infección por microorganismos encapsulados como neumococo y *H. influenzae*. Pacientes inmunosuprimidos (infección por VIH, esteroides, inmunomoduladores) y neoplasias hematológicas nos orientan a neumococo, microorganismos oportunistas como *Listeria*, criptococo, bacilos entéricos Gram negativos, pseudomonas. El consumo de productos lácteos no pasteurizados o de salchichas mal cocinadas predispone a infección por *Listeria*. En pacientes neuroquirúrgicos prevalece el neumococo, estafilococos coagulasa negativos, enterobacterias y *S. aeurus*. Ante la sospecha o presencia de endocarditis se debe buscar gérmenes del grupo HACEK *(Haemophilus, Actinobacillus, Cardiobacterium, Eikenella y Kingella*), *S. viridans*, enterococos, neumococo y estafilococos. En un paciente que durante una estancia hospitalaria desarrolle un síndrome meníngeo, podemos estar en frente de una meningitis nosocomial (enterococos, estafilococos). En los neonatos prevalecen microorganismos del canal del parto como enterobacterias y estreptococos del grupo B. Otros antecedentes a tener en cuenta son la presencia de enfermedades linfoproliferativas y carcino-

mas (pulmón, mama), historia personal o familiar de aneurismas y brotes epidémicos (meningococo). También es menester revisar si los esquemas de vacunación están completos [6,8,11].

..... **Tabla 1.** Principales hallazgos clínicos en pacientes con meningitis bacteriana aguda [2,16,17]

Síntoma	Prevalencia	IC95%
Fiebre	85	78 – 91%
Dolor cervical	28	–
Cefalea generalizada	50	32 – 68%
Náusea y vómito	30	22 – 38%
Alteraciones del sensorio	67	52 – 82%
Convulsiones	–	5 – 23%
Fotofobia	57	30 – 50%
Focalización neurológica	23	15 – 31%

Triadas diagnósticas

Diversos autores plantean una primera triada clínica consistente en fiebre, alteración de la conciencia y rigidez nucal presente entre el 22–69% de los pacientes; existe otra triada diagnóstica que consiste en cefalea, fiebre y rigidez nucal presente en el 85% de los casos. La presencia de dos de los cuatro elementos mencionados se encuentra en el 95% de los casos de meningitis bacteriana. En lo que sí hay claridad es que la ausencia de fiebre, rigidez nucal y signos de disfunción cerebral excluyen el diagnóstico de meningitis bacteriana con una certeza del 99–100%, siempre y cuando el sujeto sea inmunocompetente [2-4,16,18].

Examen físico

Si existe sospecha de una meningitis, previo a realizar el examen físico se debe usar medidas de aislamiento por gotas: uso de mascarilla y precauciones estándar.

La evaluación médica debe comenzar con la toma completa de signos vitales, puesto que desde un principio podemos realizar un diagnóstico de síndrome de respuesta inflamatoria sistémica (presente en las meningitis bacteriana) o síndrome de hipertensión intracraneal (hipertensión, bradicardia y bradipnea); en el aspecto del paciente hay que describir si está tóxico (meningitis bacteriana), mal estado nutricional (infección por VIH, cáncer) o con compromiso del sensorio (encefalitis). Es importante la auscultación pulmonar en búsqueda de signos de neumonía, y la auscultación cardiaca en búsqueda de soplos sugestivos de endocarditis. En la piel hay que buscar signos de exantema petequial o purpúrico presentes en el 73% y 20% de las meningococcemias, respectivamente; no obstante, en infecciones por *H. influenzae*, *S. pneumoniae, L. monocytogenes,* ricketsias*, S. aureus y* ECHO virus pueden estar presentes estos hallazgos cutáneos. La presencia de patología osteo-articular como artrosis de la columna o extremidades, fracturas de caderas, pueden limitar la exploración de los signos meníngeos [6,8,11].

El examen neurológico inicia con la determinación del estado de conciencia: delirium, obnubilación, coma. En el examen del cuello es importante discernir si el paciente tiene rigidez nucal o rigidez de cuello; en el primer caso, la limitación del movimiento cervical es en flexión (se intenta llevar el mentón para hacer contacto con el esternón en forma pasiva o activa) con preservación de los movimientos rotacionales mientras que en el segundo caso, existe limitación para todos los arcos de movimiento del cuello, indicativo de patología osteo-articular cervical; la presencia de rigidez cervical no excluye el diagnóstico de síndrome meníngeo. La maniobra de sacudida cefálica consiste en efectuar sacudidas enérgicas de la cabeza en el plano horizontal dos a tres veces por segundo (por lo menos tres veces consecutivas)con empeoramiento del dolor de cabeza (sensibilidad del 97% y especificidad del 60% para detección de meningitis bacteriana). El fondo de ojo es esencial para buscar papiledema (edema de disco óptico asociado a hipertensión intracraneal), hemorragias subhialoideas (sugestivas de hemorragia subaracnoidea). La exploración de los pares craneales debe enfatizarse en los pares oculomotores, facial, glosofaríngeo y vago (paresia o parálisis del VI par es sugestivo de hipertensión intracraneal; *Listeria* suele comprometer los nervios V, VI, VII, IX, X). La presencia de déficits sensitivo–motores indican lesión intracraneal expansiva (neoplasia, absceso) o infartos producto de una vasculitis (neumococo, *H. influenzae*) [8,11-13,17].

Como ya se explicó anteriormente, el estiramiento pasivo de las raíces nerviosas ocasiona los signos meníngeos. En el signo de Brudzinski, con el paciente acostado, al intentar flexionar la cabeza del paciente, se observa flexión de las rodillas y las caderas. En el signo de Kernig se evalúa flexionando la cadera a 90º, y luego intentar extender la rodilla, el paciente muestra resistencia al intento de extender la pierna y puede haber flexión de la otra rodilla (figura 1). Cabe mencionar que los signos meníngeos y la rigidez nucal son más fácilmente observados en pacientes inmunocompetentes [11,16]. La sensibilidad y especificidad dependerán de la gravedad de la inflamación [19]. (Tabla 2).

Otros signos meníngeos que se pueden explorar son: signo de Lewinson (apertura oral refleja al intentar flexionar el cuello), signo de Flatau (midriasis con la flexión del cuello), Brudzinski de la mejilla (al presionar la mejilla se elevan los brazos), raya meningítica de Trosseau (dermografismo producto de la vasodilatación cutánea por el proceso inflamatorio sistémico) y el vientre en batea (abdomen duro y deprimido) [20].

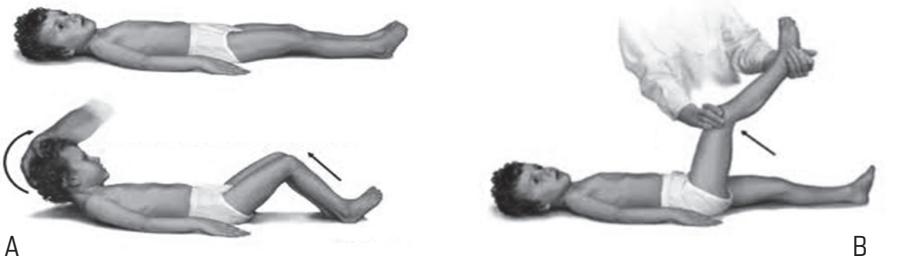

Figura 1. Exploración de los signos meníngeos. A. Signo de Brudzinski. B. Signo de Kernig

Falsos negativos

Existen circunstancias especiales en las cuales se presenta una neuroinfección o una hemorragia subaracnoidea en ausencia de signos meníngeos: ancianos, neonatos y lactantes menores, desnutrición, inmunosupresión y depresión del estado de conciencia (coma); sólo los datos de la historia nos pueden orientar a la decisión de solicitar una neuroimagen o un estudio de LCR ante la sospecha de tales entidades [5].

Tabla 2. Exactitud diagnóstica de la rigidez nucal y signos meníngeos en la meningitis bacteriana aguda

	Inflamación leve 6–99*		Inflamación moderada 100–999*		Inflamación severa Más de 1000*	
	S (%)	E (%)	S (%)	E (%)	S (%)	E (%)
Rigidez nucal	30	68	32	71	100	70
Brudzinski	5	95	9	96	23	95
Kernig	5	95	9	96	25	96

* Leucocitos/μl en LCR. S: Sensibilidad. E: Especificidad[19]

Diagnósticos diferenciales

A continuación se describirán las principales entidades nosológicas causantes del síndrome meníngeo. Se mencionarán claves diagnósticas para facilitar su identificación.

a. **Meningitis bacteriana aguda.** Suele ser de curso agudo (menos de siete días), existen signos de respuesta inflamatoria sistémica, reactantes de fase aguda elevados [6,8]. En la tabla 3 se pueden apreciar las características de las principales infecciones bacterianas agudas.

b. **Meningitis aséptica aguda.** La etiología viral constituye la primera causa de meningitis (80% por enterovirus). Las datos que apoyan una etiología de esta naturaleza, son: sintomatología viral previa, exantemas, rash, adenopatías; suele acompañarse de alteraciones del sensorio o focalización neurológica, y los signos meníngeos pueden estar ausentes. Infecciones por Micoplasma y Borrelia pueden ser de estas características [6-8]. En la tabla 4 se mencionan las principales características de este tipo de meningitis.

c. **Hemorragia subaracnoidea no traumática:** es una entidad potencialmente mortal cuando no se identifica tempranamente; la presentación clínica se caracteriza por cefalea en trueno (inicio abrupto y alcanza su máxima en menos de un minuto), alteración aguda del sensorio, signos meníngeos, diplopía, signos neurológicos de focalización, hemorragia subhialoidea y vítrea. La principal causa es la ruptura de aneurisma cerebral. El diagnóstico se establece con neuroimagen, y en caso de ser negativa y persistir la sospecha clínica se debe realizar punción lumbar al paciente para análisis del LCR [12,14].

Tabla 3. Datos clínicos que orientan al diagnóstico etiológico de la meningitis bacteriana aguda [6-8]

Germen	Datos clínicos
Neumococo y *H. influenzae*	Infección respiratoria previa Otitis – sinusitis Infección de válvulas cardiacas Drepanocitosis Fistulas de LCR Fractura de bases de cráneo Asplénicos Alcohólicos Meningitis a repetición Diabetes Déficit de complemento Convulsiones asociadas al cuadro Focalización neurológica
Meningococo	Curso hiperagudo – agudo Asplénicos Hacinamiento Déficit de complemento Erupción petequial – purpúrica Síndrome de Waterhouse – Friderichsen
Listeria *monocytogenes*	Embarazo Inmunosupresión Edades extremas de la vida (menos de dos años o más de cincuenta años) Cáncer Productos lácteos no pasteurizados o contaminados Embutidos mal preservados Comida precocida contaminada
Estafilococo coagulasa negativo *S. aureus*	Neuroquirúrgicos (catéter de monitoreo para PIC, DVP)
Enterobacterias Pseudomonas Acinetobacter	Inmunosupresión Neuroquirúrgicos Defectos óseos Enfermedades hematológicas malignas Metástasis

Tabla 4. Datos clínicos que orientan al diagnóstico etiológico de las principales causas de meningitis aséptica aguda [6-8,10]

Germen	Datos clínicos
Virales no herpéticas	Alteración aguda–subaguda del sensorio Cefalea Pródromos infecciosos Rash–exantema Hepatitis Glucorraquia normal, hiperproteinorraquia leve
Herpética	Alteración aguda–subaguda del sensorio Cefalea Convulsiones o focalización Cambios comportamentales Glucorraquia normal o levemente disminuida, hiperproteinorraquia leve a moderada, crenocitos en LCR Evidencia de compromiso lóbulo temporal–límbico
Cryptococus neoformans	Inmunosupresión Signos de hipertensión intracraneal aguda–subaguda Focalización neurológica Evidencia de compromiso respiratorio Presión de apertura elevada Hipoglucorraquia, hiperproteinorraquia marcada

PIC: Presión intracraneal; DVP: Derivación ventrículo peritoneal

d. **Absceso encefálico.** Se da como complicación de sinusitis u otitis bacterianas mal tratadas, o embolia séptica de endocarditis infecciosa o neumonía. La sintomatología es producto del efecto de masa, caracterizado por alteraciones del sensorio, focalización neurológica, convulsiones, parálisis de la mirada, e hipertensión intracraneal. Sólo el 50% de los casos manifiestan fiebre y signos de respuesta inflamatoria sistémica [4,21].

e. **Abscesos cervicales**. Principalmente el absceso retrofaríngeo, clínicamente caracterizado por meningismo, signos de respuesta inflamatoria sistémica, estridor, disfonía y disfagia [22].

f. **Meningitis en niños**. En los neonatos hay que tener en cuenta antecedentes de infección materna, complicaciones obstétricas

durante el parto, infección por enterobacterias o estreptococo del grupo B. En lactantes, es común la infección por enterobacterias, listeria, estreptococos [6].

Indicaciones de TAC de cráneo previo a la punción [4,16]:

- Inmunosupresión
- Infarto cerebral reciente
- Lesión con efecto de masa
- Convulsiones en los últimos siete días
- Depresión del estado de conciencia
- Focalización neurológica
- Papiledema

Manejo

Independiente de la causa, la primera medida siempre será la estabilización hemodinámica y ventilatoria del paciente y búsqueda de signos que comprometan su vida (hipertensión intracraneal aguda). La terapia antimicrobiana empírica se debe iniciar inmediatamente (una vez se haya hecho punción lumbar), dirigida de acuerdo con la sospecha del microorganismo por historia clínica, examen físico, hallazgos de neuroimagen y estudios preliminares de LCR (citoquímico, Gram, antígenos bacterianos y de criptococo, KOH, tinta china, PCR para herpes). Los cultivos de LCR nunca deben retrasar el inicio de la terapia antimicrobiana [4,8]. Ante la presencia demostrada de hemorragia subaracnoidea, ésta debe ser de manejo por neurocirujano para monitoreo y prevención de vasoespasmo, edema cerebral, hidrocefalia o resangrado, en una unidad de cuidados intensivos y exclusión del aneurisma en caso que esté presente [12,23].

Referencias

1. Martínez F, Mañana G, Panucio A, Laza S. Revisión anatomo-clínica de las meninges y espacios intracraneanos con especial referencia al hematoma subdural crónico. Rev Mex Neurocienc. 2008;9(1):47–60.
2. Attia J. Does This Adult Patient Have Acute Meningitis? JAMA J Am Med Assoc. 1999;282(2):175–81.

3. Cabrera D. Infecciones bacterianas del sistema nervioso central: meningitis aguda, abscesos cerebrales y empiemas. En: Uribe CS, Lorenzana P, Arana A, editores. Fundamentos de medicina Neurologia CIB. 7° edición. Medellin; 2010. p. 240–57.

4. Somand D, Meurer W. Central Nervous System Infections. Emerg Med Clin North Am 2009;27(1):89–100.

5. Sánchez JL. Grandes síndromes neurológicos. In: Uribe CS, Lorenzana P, Arana A, editores. Fundamentos de medicina Neurologia CIB. 7° edición. Medellín; 2010. p. 26–43.

6. Infections of the nervous system (bacterial, fungal, spirochetal, parasitic) and sarcoidosis. Principles of neurology Adams and Victor´s. Ropper Att, Brown R, editors. 8th edition. 2008. p. 592–609.

7. Uribe B. Infecciones del sistema nervioso central: meningitis y encefalitis. Acta Neurol Colomb 1999;171–88.

8. Bartt R. Acute bacterial and viral meningitis. Continuum (Minneap Minn) 2012;18(6 Infectious Disease):1255–70.

9. Arismendi-Morillo GJ, González M, Molina-Viloria OM, Cardozo JJ. Paquimeningitis hipertrófica idiopática: Un dilema diagnóstico. Rev Neurol. 2004;39(9):830–4.

10. Greenlee JE. Encephalitis and postinfectious encephalitis. Contin Lifelong Learn Neurol. 2012;18:1271–89.

11. Colmenero J de D, Serrano MG, Mejías EJ, Nicas JP, Cortés SP, Tortosa MT. Meningitis bacteriana en pacientes adultos. Sociedad Andaluza de Enfermedades Infecciosas. Av enferm Infecc. 2006;7(1):1–57.

12. Suarez JI, Tarr RW, Selman WR. Aneurysmal subarachnoid hemorrhage. N Engl J Med 2006;354(4):387–96.

13. Doray Z, Sawaya R, Yung A. Brain metastasis. In: Tonn JC, Rutka JT, Grossman SA, Westphall M, editors. Neuro-Oncology of CNS Tumor. 1th editio. 2006. p. 304–19.

14. Connolly ES, Rabinstein a. a., Carhuapoma JR, Derdeyn CP, Dion J, Higashida RT, et al. Guidelines for the Management of Aneurysmal Subarachnoid Hemorrhage: A Guideline for Healthcare Professionals From the American Heart Association/American Stroke Association. Stroke 2012;43(6):1711–37.

15. Lasso B M. Meningitis tuberculosa: claves para su diagnóstico y propuestas terapéuticas. Rev Chil infectología. 2011;28(3):238–47.

16. Lin AL, Safdieh JE. The evaluation and management of bacterial meningitis: current practice and emerging developments. Neurologist. 2010;16(3):143–51.

17. Durand ML, Calderwood SB, Weber DJ, Miller SI, Southwick FS, Caviness VSJ, et al. Acute bacterial meningitis in adults. A review of 493 episodes. N Engl J Med. 1993 Jan;328(1):21–8.

18. Weisfelt M, De Gans J, Van Der Poll T, Van De Beek D. Pneumococcal meningitis in adults: New approaches to management and prevention. Lancet Neurol. 2006;5(4):332–42.

19. Thomas KE, Hasbun R, Jekel J, Quagliarello VJ. The diagnostic accuracy of Kernig's sign, Brudzinski's sign, and nuchal rigidity in adults with suspected meningitis. Clin Infect Dis. 2002;35:46–52.

20. Cabrera A, Ortega MA, Guaní E, Juárez R. Enfoque actual del paciente con meningitis bacteriana aguda. Med Interna México 2005;21(1):69–74.

21. Alvis Miranda H, Castellar-Leones SM, Elzain MA, Moscote-Salazar LR. Brain abscess: Current management. J Neurosci Rural Pract. India; 2013 Aug;4(Suppl 1):S67–81.

22. González Saldaña N, Romero Feregrino R, Juarez Olguín H. Características clínicas y manejo de los abscesos retrofaríngeos en un hospital pediátrico. Experiencia de 39 años y revisión de literatura. Neumol Cir Torax 2010;69(1):22–6.

23. Rabinstein A a, Lanzino G, Wijdicks EF. Multidisciplinary management and emerging therapeutic strategies in aneurysmal subarachnoid haemorrhage. Lancet Neurol 2010;9(5):504–19.